Aus der Königlichen Universitäts-Frauen-Klinik zu Breslau.

Über die instrumentelle Erweiterung des Cervix sub partu nach Bossi.

Inaugural-Dissertation,

welche

nebst beigefügten Thesen

mit Genehmigung der

Hohen Medizinischen Fakultät der Kgl. Universität Breslau

zur Erlangung der Doktorwürde

in der

Medizin und Chirurgie

am

Sonnabend, den 28. Februar 1903, vormittags 10½ Uhr

in der

Aula Leopoldina der Universität

öffentlich verteidigen wird

Alfred Strempel,

Assistenzarzt an der Königl. Universitäts-Frauen-Klinik zu Breslau.

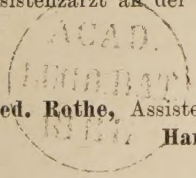

Opponenten:

Dr. med. Rothe, Assistenzarzt an der Königl. Universitäts-Frauen-Klinik.

Hans Renner, Rechtskandidat.

Breslau 1903.

Druck der Breslauer Genossenschafts-Buchdruckerei. E. G. m. b. H.

Bereits auf dem Internationalen Congress zu Berlin 1890 legte Bossi sein Instrument zur künstlichen Dilatation des Muttermunds vor. Obwohl die mit demselben teils von ihm, teils von anderen Italienern erzielten glänzenden Resultate auch in der deutschen Fachliteratur veröffentlicht[1]) waren, hat das Instrument doch in Deutschland bis vor kurzem fast gar keine Anwendung gefunden. Nur vereinzelt[2]) finden sich in der deutschen Literatur Mitteilungen über die Verwendung des Instruments und erst durch die Veröffentlichung Leopolds[3]) ist die Aufmerksamkeit

[1]) Bossi: Bericht der geburtshilflich-gynaekologischen Klinik zu Genua für das Schuljahr 1890/1891. Centralblatt für Gynaekologie 1892, No. 2, S. 39, Ref. Bossi: Methode zur schnellen Herbeiführung der Geburt. C. f. G. 1893, No. 23, Ref. Bossi: Über künstliche Einleitung der Geburt und über forcierte Geburt durch mechanische Erweiterung des Uterushalses. C. f. G. 1893, No. 40, Ref. XI. Internationaler Congress in Rom. Bericht im C. f. G. 1894, No. 17. Paoli: 50 Fälle von künstlicher Erweiterung des Orificium uteri durch den Dilatator von Bossi. C. f. G. 1896, No. 35, Ref. Bossi: Uterusdilatator. C. f. G. 1896, No. 38, Ref. L. M. Bossi: Über künstliche Erweiterung des Collum uteri. C. f. G. 1897, No. 19, Ref.

[2]) C. J. Müller: Einige Erfahrungen mit dem Bossi'schen Instrument zur schnellen Erweiterung des Muttermundes bei Geburten. Festschrift für A. Martin, 1895, S. 173 ff. Beck: Zur künstlichen Erweiterung der Cervix uteri mittelst des Dilatators von Bossi. Prager Med. Wochenschrift 1897, No. 13. Knapp: Acconchement forcé bei Eklampsie. Prager Med. Wochenschrift 1900, No. 51.

[3]) Leopold: Über die schnelle Erweiterung des Muttermundes mittelst des Dilatatorium von Bossi. Archiv für Gynaekologie 1902, Band 66, Heft 1.

Digitized by the Internet Archive
in 2026

https://archive.org/details/IA41548201_0091

Bereits auf dem Internationalen Congress zu Berlin 1890 legte Bossi sein Instrument zur künstlichen Dilatation des Muttermunds vor. Obwohl die mit demselben teils von ihm, teils von anderen Italienern erzielten glänzenden Resultate auch in der deutschen Fachliteratur veröffentlicht[1]) waren, hat das Instrument doch in Deutschland bis vor kurzem fast gar keine Anwendung gefunden. Nur vereinzelt[2]) finden sich in der deutschen Literatur Mitteilungen über die Verwendung des Instruments und erst durch die Veröffentlichung Leopolds[3]) ist die Aufmerksamkeit

[1]) Bossi: Bericht der geburtshilflich-gynaekologischen Klinik zu Genua für das Schuljahr 1890/1891. Centralblatt für Gynaekologie 1892, No. 2, S. 39, Ref. Bossi: Methode zur schnellen Herbeiführung der Geburt. C. f. G. 1893, No. 23, Ref. Bossi: Über künstliche Einleitung der Geburt und über forcierte Geburt durch mechanische Erweiterung des Uterushalses. C. f. G. 1893, No. 40, Ref. XI. Internationaler Congress in Rom. Bericht im C. f. G. 1894, No. 17. Paoli: 50 Fälle von künstlicher Erweiterung des Orificium uteri durch den Dilatator von Bossi. C. f. G. 1896, No. 35, Ref. Bossi: Uterusdilatator. C. f. G. 1896, No. 38, Ref. L. M. Bossi: Über künstliche Erweiterung des Collum uteri. C. f. G. 1897, No. 19, Ref.

[2]) C. J. Müller: Einige Erfahrungen mit dem Bossi'schen Instrument zur schnellen Erweiterung des Muttermundes bei Geburten. Festschrift für A. Martin, 1895, S. 173 ff. Beck: Zur künstlichen Erweiterung der Cervix uteri mittelst des Dilatators von Bossi. Prager Med. Wochenschrift 1897, No. 13. Knapp: Acconchement forcé bei Eklampsie. Prager Med. Wochenschrift 1900, No. 51.

[3]) Leopold: Über die schnelle Erweiterung des Muttermundes mittelst des Dilatatorium von Bossi. Archiv für Gynaekologie 1902, Band 66, Heft 1.

der deutschen Geburtshelfer von neuem auf das Instrument hingelenkt und dieses dann von vielen Seiten einer Anwendung und Prüfung unterzogen worden.

Es soll nun Aufgabe dieser Arbeit sein, über die bisher an der Königl. Universitäts-Frauen-Klinik zu Breslau mit dem Instrument gemachten Erfahrungen zu berichten.

Fall I: Ipara. Ende der Gravidität. Eklampsie. Bossi: hohe Zange; lebendes Kind; Exitus der Mutter 14 Stunden post partum.

Frau B. Kl., 18 Jahre alt, wird am 20. VI. 1902 10^{00} a. m. in tiefem Coma aus der Poliklinik in die Klinik überführt. Von der Hebamme wird angegeben, dass Kreissende bereits seit 8 Tagen über Kopfschmerzen geklagt und häufig erbrochen habe; am 20. VI. $3^{\underline{00}}$ a. m. sei der erste eklamptische Anfall erfolgt, dem sich im Laufe des Morgens vier weitere angeschlossen hätten. Von der Mutter war später noch zu erfahren, dass Kreissende als Kind nur Masern gehabt habe, sonst stets gesund gewesen sei. Die erste Periode sei mit 14 Jahren erfolgt, von da ab stets regelmässig gewesen. Vor Überführung in die Klinik erhielt Kreissende ein Klysma von Chloralhydrat 2,0. Bei der Ankunft in der Klinik bekommt Kreissende den sechsten Anfall. Sie wird sofort auf den Gebärsaal gebracht, wo bald der siebente Anfall erfolgt. Kreissende ist eine kräftig gebaute Frau in gutem Ernährungszustand. An den Unterschenkeln keine Ödeme. Herzthätigkeit sehr beschleunigt, 140 in der Minute. Herztöne rein. Äussere Untersuchung ergiebt: Erste Schädellage, Kopf noch beweglich über dem Beckeneingang, Herztöne deutlich in der Mittellinie unterhalb des Nabels zu hören. Die innere Untersuchung ergiebt: Cervix verstrichen, Muttermund ungefähr 50Pfennigstückgross, Blase steht, Kopf liegt beweglich vor. Durch Katheter werden nur wenige ccm trüben Urins entlernt. Sodann werden durch Venaesectio am linken Arm ca. 120 ccm Blut abgelassen. Nun wird nach sorgfältiger Desinfektion der Kreissenden der Bossische Dilatator eingeführt (Dr. Dienst). Beginn der Dilatation 10^{20} a. m. Während dieser Massnahmen schlägt Kreissende ab und zu die Augen auf, spricht beständig vor sich hin, kommt aber nicht zum Bewusstsein. Da jedes Narkoticum vermieden wird, muss sie gewaltsam festgehalten werden. Die Erweiterung wird sehr vorsichtig vorgenommen und beständig mit der Hand der Muttermund kontrolliert, um bei der starken Anspannung desselben einen Einriss zu vermeiden. Entsprechend dem dreiarmigen Bau des Instruments

erweitert sich der Muttermund nicht rundlich, sondern in dreieckiger Form. Während der Dilatation werden Wehen daran erkannt, dass das Vorwasser die Blase bisweilen stark anspannt. Um 11^{00} a. m. ist das Instrument bis Marke 12 aufgeschraubt; die noch erhaltene Blase wird jetzt gesprengt, der Dilatator zurückgeschraubt und herausgenommen; die Herztöne sind jetzt ziemlich langsam, jedoch noch deutlich hörbar. Muttermund bis auf einen kleinen Saum verstrichen, der Kopf steht beweglich im Beckeneingang. Er wird von aussen tiefer ins Becken hinein gedrückt und in typischer Weise die hohe Zange angelegt, der linke Löffel über das Hinterhaupt, der rechte über das Gesicht. Nachdem der Kopf in Beckenmitte hinabgezogen ist, wird die Zange abgenommen, von neuem angelegt und der Kopf mit schräg verlaufender Pfeilnaht entwickelt; trotzdem der Kopf sehr gross ist, gelingt es, den Damm intakt zu erhalten. Um 11^{10} a. m. ist die Geburt vollendet, das abfliessende Fruchtwasser ist stark mit Mekonium verfärbt. Das Kind, ein Knabe, ist mässig asphyktisch, wird durch Schultzesche Schwingungen, warmes Bad und Hautreize nach einiger Zeit zu regelmässiger Atmung und kräftigem Schreien gebracht, es wiegt 4040 g, ist 56 cm lang, Kopfumfang 37,5 cm. Während der Zangenoperation hatte Kreissende rasch auf einander folgend drei eklamptische Anfälle, von denen jeder ca. $1\,^1/_2$ Minute dauerte. Gleich nach der Geburt beginnt es aus den Genitalien zu bluten, die Blutung ist anfangs mässig, wird jedoch bald stärker, daher 11^{15} a. m. Expression der Plazenta durch Credé. Blutung steht; die Eihäute müssen abgedreht werden, sind am Rande grösstenteils abgerissen und stark zerfetzt, wahrscheinlich nicht vollständig. Während der Expression elfter Anfall. Von Beginn der Erweiterung bis zur Geburt der Plazenta hat die Geburt 55 Minuten gedauert. Sofort nach Geburt der Plazenta werden an der linken Vena mediana durch Venaesectio 130 ccm Blut abgelassen, die Untersuchung desselben auf Leukocyten ergiebt 35 300 im cmm. Darauf Magenspülung mit 4 l $1^0/_{00}$ Karlsbadersalzlösung, wobei reichliche braune Massen entleert werden, am Schlusse der Spülung Eingiessung von 50 g Natron bicarb. in $^1/_2$ l Milch. Der bei der Aufnahme durch Katheterismus entleerte Urin enthielt einzelne hyaline und granulierte Cylinder, zahlreiche Epithelien und Leukocyten, Reaktion sauer. Im Laufe des Tages bis $8^{\underline{00}}$ p. m. ca. treten noch 13 schwere eklamptische Anfälle (im ganzen 24) trotz wiederholter Magenspülung auf. Die Temperatur steigt von $39{,}6^0$ allmählich auf $42{,}3^0$, der Puls von 120 auf ca. 180. Um 3^{45} p. m. Magen-

spülung und Eingiessung von 50 g Natron bicarb. in $^1/_2$ l Milch, die abfliessende Spülflüssigkeit ist ganz klar und enthält nur einzelne Schleimflocken, der durch Katheter gewonnene Urin, ca 250 ccm, reagiert stark alkalisch, das durch Centrifugieren gewonnene Sediment enthält eine sehr grosse Menge granulierte, hyaline und Epithelcylinder, Epithelzellen, rote und weisse Blutkörperchen, $1^1/_2$ ‰ Albumen. Mit Rücksicht auf die hohe Temperatur von $7\underline{00}$ p. m. ab Jaquetsche Einwicklungen; Schwitzbett liess die Beschaffenheit des Pulses nicht zu. $8\underline{45}$ p. m. nochmals Magenspülung und $^1/_2$ l Milch mit 50 g Natron bicarb., sowie 1,0 Diuretin. Puls 188, nur noch am Herzen zu zählen. Neue Anfälle treten nicht mehr auf, die Atmung wird immer frequenter und mühsamer. Um $10\underline{00}$ p. m. nochmals Untersuchung des Blutes. Leukocyten: 41 600 pro cmm. P. ca. 180. T. 41,8°; um $11\underline{00}$ p. m. eine Spritze Champher (20%). $12\underline{00}$ p. m. T. 42,6°. 21. VI. 02 $12\underline{15}$ a. m. T. 42,8° Trachealrasseln, $12\underline{41}$ a. m. Exitus.

Die am nächsten Morgen vorgenommene Autopsie bezw. mikroskopische Untersuchung der Organe ergab ausser schweren Herz-, Leber- und Nierenveränderungen „Muttermund links bis fast an das Scheidengewölbe eingerissen".

Fall II: Ipara. IX. Monat. Eklampsie. Bossi: hohe Zange, totes Kind. Exitus der Mutter 18 Stunden p. p.

Frau C. S., 24 Jahre alt, wird am 15. VIII. 02 $11\underline{30}$ p. m. aus der Poliklinik in die Anstalt überführt. Der Ehemann giebt an, dass seit ca. vier Wochen die Unterschenkel der Kreissenden geschwollen seien, ausser leichten Kopfschmerzen in den letzten Tagen keinerlei Beschwerden empfunden worden wären. Seit Wehenbeginn habe Kreissende über Rückenschmerzen geklagt, und von $10\underline{00}$ p. m. ab habe sie bis zum Eintreffen der poliklinischen Hilfe fünf Krampfanfälle gehabt, während deren sie bewusstlos gewesen sei. Weitere anamnestische Angaben sind nicht zu erheben. Kreissende wird auf den Gebärsal gebracht und bekommt dort 16. VIII. 02 $12\underline{40}$ a. m. eine Wehe mit Erbrechen, daran anschliessend einen typischen, sehr schweren eklamptischen Anfall, den sechsten. Nach dem Anfall tiefes Coma, $12\underline{55}$ a. m. kindliche Herztöne 120, leise. T. 37,2°. P. 120. $1\underline{05}$ a. m. werden durch Katheter ca. 100 ccm dunkelbraunen, ziemlich klaren Urins entleert; derselbe enthält soviel Eiweiss, dass er fast ganz gerinnt, ferner granulierte und Epithelcylinder. Bei der darauf folgenden inneren Untersuchung fühlt man den Muttermund für einen Finger zugängig, Cervix noch in Fingergliedlänge erhalten,

Blase steht, Kopf liegt beweglich vor Pfeilnaht quer, anscheinend zweite Schädellage. $1\underline{15}$ a. m. siebenter eklamptischer Anfall, sehr schwer, fast eine Minute dauernd, das Kind macht starke Bewegungen. $1\underline{22}$ a. m. Wehe. Der Muttermund wird infolge der Dilatation mit dem Finger und Stöpsel bald für zwei Finger durchgängig. $1\underline{30}$ a. m. wird mit der Dilatation des Muttermunds vermittelst des modificierten vierarmigen Dilatators von Bossi begonnen. (Dr. Heyn.) Nachdem das Instrument soweit aufgeschraubt ist, dass der Muttermund sich straff spannt, was bei Marke $2\,^1/_2$ erreicht ist, wird langsam weiter gedreht und ständig mit dem Finger der Spannungszustand des Muttermundes kontrolliert. $1\underline{48}$ a. m. achter Anfall, eine Minute lang; kindliche Herztöne gerade noch hörbar, jedoch der schnarchenden Atmung der Kreissenden wegen nicht zu zählen. Die Herztöne verschwinden während des Anfalls ganz und erholen sich nur sehr langsam. $2\underline{15}$ a. m. neunter Anfall; während desselben springt die Blase, es entleert sich stark mekoniumhaltiges Fruchtwasser und sofort danach blutet es leicht. Herztöne jetzt 144. $2\underline{40}$ a. m. zehnter Anfall ($^3/_4$ Minuten). Puls danach 138; Herztöne sehr schlecht. Um $3\underline{00}$ ist der Dilatator bis Marke $8\,^1/_2$ aufgeschraubt, er wird jetzt geschlossen und vorsichtig herausgenommen, da zu erwarten ist, dass der Kopf sich durch die vorhandene Öffnung ohne Verletzung der Cervix entwickeln lassen wird. Durch die Herausnahme des Dilatators wird der Saum des äusseren Muttermundes, der am Schluss der Dilatation kaum 1 cm betrug, wieder etwas breiter, sodass der Muttermund nur etwa handtellergross ist. (Zur Dilatation selbst ist zu bemerken, dass die scharfen Ränder der Ansätze des Instruments sich völlig in die Muskulatur der Cervix eingegraben hatten; ein Einriss konnte während der Dilatation nicht konstatiert werden.) Da jetzt die Herztöne gerade noch hörbar sind, ca. 80 in der Minute, wird trotz des engen Muttermundes die Rettung des Kindes durch die hohe Zange versucht. $3\underline{07}$ a. m. Anlegen der Zange, während dessen, $3\underline{08}$ a. m., 11. Anfall (1 Minute). Ebenso vorsichtig und langsam, wie vorher die Dilatation, wird jetzt die Extraktion ausgeführt, um einen Cervixriss zu vermeiden. Der Muttermund schiebt sich langsamer als nach der vorausgegangenen Dilatation zu erwarten war, über den Kopf zurück; der Kopf dreht sich in der Zange und wird $3\underline{20}$ a. m. in Hinterhauptslage entwickelt, Rumpf und Extremitäten folgen leicht. Das Kind, ein Mädchen, wiegt 2 340 g, Länge 45 cm. Obwohl es keinerlei Lebenszeichen mehr zeigt, werden doch sofort ausgiebig Schultzesche Schwingungen vorgenommen, die

jedoch ebenso wie Aussaugen von Schleim mittelst des Schlundkatheters keinerlei Erfolg zeitigen. 3^{35} a. m. folgt die Placenta spontan, vollständig, invertiert. Eihäute gleichfalls vollständig. Nach der Geburt der Placenta blutet es mässig, das Blut gerinnt sofort. 3^{38} a. m. 12. Anfall. 4^{06} a. m. 13. Anfall. Magenspülung mit 5 l 1‰ Karlsbadersalzlösung entleert braune, etwas blutig gefärbte Massen; darauf Eingiessung von $^1/_2$ l Milch mit 50 g Natron bicarb. 4^{20} 14. Anfall. 4^{45} Venaesectio, Ablassen von 300 ccm Blut. 5^{00} 15. Anfall. 5^{19} 16. Anfall. Patientin bekommt eine Spritze Champher, da der Puls sehr klein ist, und 900 ccm einer 0,6% sterilen Kochsalzlösung subcutan, je 450 ccm in jeden Oberschenkel. Die Blutuntersuchung ergiebt 49 000 Leukocyten im cmm. Von der Anwendung des Phénix à air chaud muss zunächst mit Rücksicht auf die ganz elende Herzthätigkeit abgesehen werden. Im Laufe des Vormittags erfolgen in Abständen von $^1/_2 - ^3/_4$ Stunden weitere 10 Anfälle schwerster Art von ca $^3/_4$ Minuten Dauer, Patientin erhält von 7^{17} a. m. bis 10^{17} a. m. wegen der schlechten Herzthätigkeit drei Spritzen Coffeïn natrio-salicyl (à 0,2). 12^{30} p. m. ein Löffel Infus. fol. Digital. per Klysma, nur ein Teil desselben wird gehalten. 12^{35} p. m. 27. Anfall. P. 168. T. 40,6°. Respiration 38. 2^{40} p. m. subcutane Kochsalzinfusion 300 ccm; danach 28. Anfall. 3^{30} p. m. ein Esslöffel Digitalis + 20 Tropfen Opium per Klysma. Atmung 40. Patientin liegt in tiefem Coma, schlägt ab und zu die Augen auf, Cornealreflex erhalten. 345 p. m. Phénix à air chaud, von jetzt ab $^1/_2$ stündlich, später häufiger Campherinjektionen. 4^{30} permanente Zuckungen in den Händen. Der Puls ist sehr klein, am Herzen 168. Phénix abgesetzt, Patientin hat nur sehr wenig geschwitzt. 445 p. m. 29. Anfall ($^3/_4$ Minuten). Von jetzt ab trotz ausgiebiger Campher- und Coffeïngaben Puls nur noch am Herzen zu zählen, ca. 180. Anfälle erfolgen nicht mehr, doch dauern die Zuckungen der oberen Extremitäten fort. Die Temperatur steigt allmählich und beträgt 845 p. m. 41,0°. 955 Exitus.

Sektion verweigert.

Fall III. VIpara. VIII—IX. Monat. Eklampsie. Bossi. Perforation, Krainoklasie. Exitus der Mutter am 13. Tage p. p.

Die 36jährige Kreissende hat viermal spontan geboren, einmal, im November 1901, abortiert. Sechs Wochen nach dem Abort kehrte die Periode wieder und von diesem Zeitpunkt an bestanden 10 Wochen lang starke Blutungen. Seit Beendigung dieser Blutung hat sie die Periode nicht mehr gehabt. Ein von einem Arzt wegen Gebärmutterknickung eingelegtes Pessar

entfernte die Hebamme im August 1902. Die ersten Kindsbewegungen will sie im Juni 1902 bemerkt haben. Seit ca. acht Tagen klagt sie über starke Kopfschmerzen. Am 7. X. 1902 früh trat unter Wehen eine stärkere Blutung auf; da diese jedoch bald wieder von selbst stand, verliess Kreissende das Bett und ging ihren häuslichen Verrichtungen — Wäsche waschen — wieder nach. Nachmittags musste sie sich jedoch wegen starken Schmerzen im Leibe wieder zu Bett legen. Die herbeigerufene Hebamme stellte fest: Muttermund markstückgross, Kopf beweglich über Beckeneingang, Blase steht, wahrscheinlich 1. Schädellage. Am 8. X. 1902 mittags 12^{30} findet der aus der Schule heimkehrende Sohn der Kreissenden die Mutter in Krämpfen liegend. Die sofort zugezogene Hebamme hört jetzt keine Herztöne mehr und beobachtet um 1^{45} p. m. wiederum einen Krampfanfall. Sie ruft deshalb poliklinische Hilfe an, die um 2^{15} p. m. zur Stelle ist. Kreissende ist eine mittelgrosse, kräftig gebaute Frau in gutem Ernährungszustand. Sensorium etwas benommen. Herz und Lungen o. B. Urin ca. 10 ccm, hochgestellt, leichtes Ödem des rechten Unterschenkels. T. 37,2°, P. 82, gut, kräftig. Fundus handbreit über dem Nabel, kleine Teile rechts, Rücken links, Kopf beweglich über Beckeneingang; nirgends kindliche Herztöne wahrzunehmen. Da es sich nach der Beschreibung der Hebamme um Eklampsie handelt, wird der Kreissenden die Überführung in die Klinik empfohlen und vorläufig von einer inneren Untersuchung Abstand genommen. 2^{45} erfolgt, nachdem Kr. vorher erbrochen, ein typischer eklamptischer Anfall von $^3/_4$ Minuten Dauer. Das Bewusstsein kehrt ca. 30 Minuten nach demselben vollständig zurück und Kr. wird nun mittelst des inzwischen eingetroffenen Krankenwagens in die Klinik überführt. Dort erfolgt 4^{35} p. m. wiederum nach vorherigem Erbrechen, ein eklamptischer Anfall, der vierte, Dauer 50 Sek., das Bewusstsein kehrt nach ca. $^1/_4$ Stunde zurück. Durch Katheter werden nun 15 ccm trüben Urins entleert, derselbe reagiert sauer, enthält 20‰ Albumen, Cylinder, Epithelien und Leukocyten. $6\underline{00}$ p. m. fünfter Anfall. Coma. $6\underline{30}$ Magenspülung mit 5 l 1‰ Karlsbadersalzlösung und Zufuhr von 200 ccm Milch mit 20 g Natr. bicarb. $6\underline{55}$ innere Untersuchung: Muttermund Zweimarkstückgross, Blase steht, Kopf beweglich auf Beckeneingang, Pfeilnaht quer, kleine Fontanelle links, etwas tiefer als die rechts stehende grosse Fontanelle. Mit Rücksicht auf die zunehmende Schwere und Zahl der Anfälle wird im Interesse der Mutter die alsbaldige Entbindung beschlossen, zumal dieselbe nach instrumenteller Erweiterung des Muttermundes durch

Perforation und Kranioklasie keinerlei Schwierigkeiten darbieten und sich mit fast völliger Gefahrlosigkeit für die mütterlichen Geburtswege vornehmen lassen dürfte. Die Perforation des vorangehenden Kopfes wird von vornherein beschlossen, da der Tod des Kindes mit grösster Wahrscheinlichkeit als bereits eingetreten angenommen werden kann, hatten sich doch seit Übernahme des Falles trotz genauester Untersuchung durch verschiedene Beobachter nie auch nur Andeutungen kindlicher Herztöne wahrnehmen lassen. Es wird deshalb um $7\underline{00}$ p. m. nach sorgfältiger Desinfektion der äusseren Genitalien und ausgiebiger Lysolscheidenspülung der der Klinik zur Probe zur Verfügung gestellte achtarmige Frommersche[1]) Dilatator eingeführt (Verf.). Derselbe lässt sich bis Marke 2,5 aufschrauben, ehe sich der Muttermund straff anspannt. Von nun ab wird ganz langsam unter genauester Kontrolle der Spannung des Muttermundes mit der linken Hand, das Instrument weiter aufgedreht. Der Muttermund dehnt sich auf allen Seiten gleichmässig aus, ohne irgendwo die Spur eines Einrisses zu zeigen. Um $7\underline{25}$ p. m. ist der Dilatator bis Marke $8\,^1/_2$ gespreizt, der Muttermund ist jetzt handtellergross und es wird nun, da diese Grösse des Muttermundes für die beabsichtigte Perforation und Extraktion der kleinen Frucht ausreichend sein dürfte, das Instrument vorsichtig geschlossen und abgenommen. Dabei springt die Blase. Während der Dilatation zeigte sich, etwa alle 5 Minuten durch stärkere Anspannung der Fruchtblase das Auftreten von Wehen, die vorher nur alle $^1/_2$ Stunden beobachtet worden waren. Nachdem bei einer nochmaligen genauen Auskultation keinerlei Herztöne aufzufinden waren, wird unter Fixierung des Kopfes von aussen die Eröffnung des Schädels mit dem Pajotschen Perforatorium vorgenommen, die ohne jede Schwierigkeit gelingt; das Gehirn wird herausgespült und darauf mit dem Kranioklasten eine weibliche Frucht leicht extrahiert, die ohne Cerebrum und Blut 1560 g wiegt und 44 cm lang ist. Während der Extraktion erwacht Kreissende allmählich aus dem Coma. $8\underline{00}$ p. m. 6. Anfall, eine Minute dauernd. Nach demselben P. 100. Coma. Nachwehen sehr spärlich, Uterus ziemlich weich, keinerlei Blutung. $9\underline{15}$ p. m. Expression der in der Scheide gelöst liegenden Placenta. Dieselbe ist vollständig, der Eihautriss erhalten; dieser befindet sich ganz nahe dem Rande der Placenta; tiefer Sitz, Erklärung für die Blutung am 7. X. 1902. $9\underline{20}$ eine Spritze Cornutin.

[1]) Frommer: Ein neuer geburtshilflicher Uterusdilatator. C. f. G. 1902, No. 47.

Da die Wöchnerin in den Schwitzapparat gebracht werden soll prophylaktisch eine Spritze Campher. $9\underline{25}$ p. m. 7. Anfall, eine Minute lang. $9\underline{45}$ Patientin wird in den Phénix gelegt, dabei 8. Anfall, $^3/_4$ Min. Die Untersuchung des von Beginn des Schwitzens entnommenen Blutes ergab 39 800 Leukocyten pro cmm. $9\underline{47}$ Anheizen des Apparats. $10\underline{02}$ 9. Anfall eine Minute. P. 120. Pat. schläft nach demselben eine Stunde, wird darauf unruhig, sodass sie sich oft aus der Einpackung zu befreien sucht. $12\underline{00}$ Auspacken aus dem Phénix, Dauer des Schwitzens ca. eine Stunde. 9. X. 1902. Pat. schläft nach starker Unruhe in der Nacht gegen Morgen einige Zeit ruhig. Die obern Augenlider sind stark geschwollen, das ganze Gesicht erscheint gedunsen, Puls klein, wird gegen Abend härter; Sensorium freier. Starke Diarrhoe, Diurese deshalb gering. Albumengehalt erheblich gesunken, 6‰ Esbach. Im Sediment massenhaft hyaline und granulierte Cylinder in allen Grössen, Blasen-, Nierenepithelien und Leukocyten; Reaktion neutral, die Hellersche Kochprobe ergiebt die Anwesenheit von Blutfarbstoff. Im Blut 28 600 Leukocyten pro cmm. Fachinger, Milch, einmal täglich Schwitzbett. Am 10. X. 1902 abends Herzschwäche, Beklemmung, Husten, Trachealrasseln. Trotz ausgiebiger Verabreichung von Excitantien, Campher, Digitalis, Strychnin nitric., sowie von Expektorantien und kalten Priessnitzschen Umschlägen gegen die Symptome der Pneumonie und Pleuritis, die vom 11. X. ab deutlich in Erscheinung treten, bessert sich der Zustand nicht, und Pat geht am 21. X. $12^1/_4$ nachts an Herzschwäche zu Grunde. Bei der Sektion, welche die klinische Diagnose: Herzschwäche, Pneumonie, Pleuritis, Lungenödem, Nephritis bestätigt, finden sich keinerlei Verletzungen des Muttermunds und der Cervix.

Fall IV. IIpara. IX. Monat. Eklampsie. Bossi. Wendung, Extraktion. Perforation des nachfolgenden Kopfes. Heilung.

Anamnestisch ist zu ermitteln, dass Kreissende alle Kinderkrankheiten durchgemacht und erst mit zwei Jahren laufen gelernt hat. Sie hat einmal abortiert, wann weiss die Mutter nicht anzugeben. Über die jetzige Schwangerschaft kann nur in Erfahrung gebracht werden, dass der voraussichtliche Termin der Niederkunft der 20. II. 1903 sein soll. Seit einigen Monaten häufig heftiger Kopfschmerz. Am 21. I. 1903 früh $3\underline{00}$ klagte Kreissende plötzlich über sehr starken Kopfschmerz, es besteht von da ab dauernd Übelkeit, Erbrechen und grosse Unruhe, seit 700 a. m. Amaurose. Um 230 p. m. stellen sich Zuckungen und Krämpfe am ganzen Körper ein, Kr. ist seit-

dem dauernd bewusstlos. Ein Privatarzt stellt Eklampsie fest und ordnet Überführung in die Klinik an. Bis $8\underline{00}$ abends, als poliklinische Hilfe angerufen wird, hat sie 6 Anfälle gehabt. $8\underline{00}$ p. m. Kopf beweglich über dem Becken, 1. Schädellage, Herztöne links etwas über dem Nabel, deutlich, regelmässig, von normaler Frequenz. Zeitweise Uteruskontraktionen. Kr. reagiert zunächst auf Anruf, später dauerndes Coma. P. 110, T. 38,3°. $8\underline{10}$ p. m. 7. Anfall, typisch, 40 Sekunden dauernd, die nachfolgende Cyanose hält ca. 2 Minuten an. Überführung in die Klinik. $10\underline{00}$ Katheterismus. Innere Untersuchung: Cervix fingergliedlang erhalten. Muttermund für einen Finger durchgängig. Blase steht, Schädellage. Zur baldigen Beendigung der Geburt wird um $10\underline{03}$ p. m. das vierarmige Bossische Instrument zunächst ohne Kappen eingeführt (Dr. Heyn) und bis Marke 4 mühelos aufgeschraubt; während das Instrument liegt erfolgt der 8. Anfall, der 35 Sekunden dauert, P. 144. Schliessen des Dilatators und vorsichtiges Herausnehmen desselben während des Anfalls, trotzdem kleiner Riss rechts. $10\underline{09}$ Wiedereinführen des Dilatators mit Kappen, bei Marke 4 wird der Muttermund gespannt. Allmähliche Erweiterung des Muttermunds. $10\underline{21}$ p.m. tritt eine mässige Blutung auf, die allmählich stärker wird. $10\underline{37}$ also nach 34 Minuten ist der Muttermund bis auf einen 1 cm breiten Saum gedehnt, das Instrument bis Marke 10 erweitert. Schliessen und Herausnahme des Instruments. Scheidenspülung; Messung der Diagonalis, $10\frac{1}{2}$ cm; rechts ein Riss, der bis ins Scheidengewölbe geht. Sprengen der Blase. Kopf beweglich über dem Beckeneingang, Pfeilnaht quer, kleine Fontanelle links. Da die Impression des Schädels nach Hofmeier trotz grossen Kraftaufwands nicht gelingt, wird um $11\underline{00}$ zur Wendung (ohne Narkose) geschritten. Die Frau presst sehr stark. Die linke Hand geht ein und ergreift den rechten Fuss; von dem Aufsuchen des zweiten Fusses wird abgesehen, da Placenta und ein Convolut von Nabelschnurschlingen in diesem Fundusteil liegen. Extraktion. Die Lösung des zweiten, rechten Arms ist durch das Pressen der Frau sehr erschwert, da die Hand zwischen Symphyse und Kinn fest eingekeilt ist. Die Lösung gelingt erst durch energisches Abdrängen des Kopfes vom Beckeneingang. Da der Kopf den Impressions- und Extraktionsversuchen nicht folgt und das Kind jetzt abgestorben ist, wird der nachfolgende Kopf perforiert. $11\underline{20}$ ist die Geburt des Kindes vollendet. Es blutet nicht erheblich. Der Riss rechts ist bis ins Scheidengewölbe weitergerissen. $11\underline{50}$ Spontangeburt der Placenta. Der Uterus ist gut kontrahiert. Der vor der Geburt durch Katheterismus gewonnene Urin

enthält mässig zahlreich hyaline Cylinder und Nierenepithelien. Gefrierpunkt — 1,4. Esbach 15‰. Im weiteren Verlauf tritt kein Anfall mehr auf; unter der an hiesiger Klinik üblichen Therapie[1]): Magenspülung mit 1‰ Karlsbadersalzlösung. Milch mit Natr. bicarb., Fachinger, Schwitzbett, Kochsalzinfusion, Venesektio, sinkt der Eiweissgehalt in den nächsten Tagen bis auf geringe Spuren, die Urinmenge nimmt bedeutend zu, das Sensorium ist am 24. I. 1903 frei, die Amaurose behoben. Am selben Tage treten die Symptome einer Bronchopneumonie auf, welche jedoch unter entsprechender Behandlung sich wieder besserte.

Betrachten wir nun die von uns mit dem Dilatator behandelten Fälle im Zusammenhang, so war die für die Anwendung des Instrumentes an unserer Klinik bisher allein massgebende Indikation Eklampsie, und zwar in allen Fällen schwerste Eklampsie. Die beim Gebrauch des Dilatators uns leitende Absicht: möglichst schnelle Erweiterung des Muttermundes auf diejenige Grösse, bei welcher die beabsichtigte, die Geburt sofort beendende Operation, unmittelbar an die vollendete Erweiterung angeschlossen werden kann, ist in allen Fällen vollkommen erreicht worden. In Fall I gelang es, den Muttermund von der Grösse eines 50 Pfennigstücks innerhalb von 40 Minuten bis auf einen kleinen Saum zu erweitern, sodass durch hohe Zange ein lebendes Kind entwickelt werden konnte. Im Fall III genügten schon 25 Minuten den bei Beginn der Dilatation etwa Zweimarkstück grossen Muttermund auf Handtellergrösse zu erweitern, sodass die entbindende Operation, hier Perforation des vorangehenden Kopfes und nachfolgende Ausziehung, ohne Schwierigkeit möglich war. In den beiden anderen Fällen, II und IV, bei denen jedesmal ausser der Erweiterung des Muttermundes noch die Dilatation der etwa fingergliedlangen Cervix vorgenommen werden musste, waren 90 bezw. 34 Minuten erforderlich, um sofort nach der Dilatation

[1]) Dienst: Neuere Untersuchungen über das Wesen der Eklampsie und Gesichtspunkte über die Behandlung der Krankheit. Volkmanns Vorträge No. 342.

entbinden zu können; im Mittel erforderte die Erweiterung also 42¼ Minute, ein Zeitraum, der allerdings im Vergleich zu den Durchschnittszeiten, die andere Operateure veröffentlicht haben,[1]) wesentlich grösser ist. Wir glauben jedoch nicht, dass sich dieser Zeitraum, hauptsächlich nicht für den praktischen Arzt, für den ja der Dilatator gerade für besonders wertvoll von einigen Seiten angesehen wird, verringern lassen dürfte, ohne dass schwerwiegende Verletzungen der mütterlichen Geburtswege die dann unausbleibliche Folge wären. Liessen sich doch bei der Dilatation in der Klinik, also unter den denkbar günstigsten äusseren Bedingungen, — einwandfreie räumliche Verhältnisse, geschultes Personal und für den Fall einer grösseren Blutung ein für alle Eventualitäten ausreichendes, vollkommen aseptisches Instrumentarium und Verbandmaterial, sowie geübte Assistenz, Verhältnisse, wie sie dem Praktiker in seinem Wirkungskreise wohl nie zu Gebote stehen dürften —, trotz sorgfältigster Anpassung an den Dehnungsgrad des Muttermundes in zwei Fällen, I und IV, grössere Einrisse nicht vermeiden. In Fall II wurde festgestellt, dass sich die scharfen Ränder der Ansätze des Instruments tief in die Muskulatur der Cervix eingegraben hatten, worauf die während der Erweiterung auftretende Blutung, für die sonst ein Grund nicht gefunden werden konnte, zurückgeführt wurde. Nur in Fall III, in dem das Frommersche Instrument zur Anwendung gelangte, war weder intra partum noch an dem durch Sektion gewonnenen Präparat irgendwelche Gewebsläsion nachweisbar. Wichtig

[1]) Leopold l. c. und: Zur schnellen, vollständigen Erweiterung des Muttermundes mittels des Dilatatorium von Bossi, namentlich bei Eklampsie. C. f. G. 1902, No. 19.

Lederer: Über die forcierte Erweiterung des Muttermundes mittels des Dilatatorium von Bossi. Archiv für Gynaekologie, 1902. Band 67, Heft 3.

Keller: Erfahrungen über die schnelle Dilatation der Cervix nach Bossi. Archiv für Gynaekologie, 1902. Band 67, Heft 3.

Bischoff: Beitrag zur Anwendung des Bossischen Dilatatorium. C. f. G. 1902, No. 47.

scheint es uns, dass trotz der relativ geringen Zahl der an unserer Klinik mit der instrumentellen Erweiterung behandelten Fälle drei verschiedene Konstruktionen des Dilatators erprobt wurden. In Fall I wurde der dreiarmige Bossi, in Fall II und IV der vierarmige Dilatator angewendet, während in Fall III mit dem Frommerschen Instrument die Erweiterung vorgenommen wurde. Auf die Besonderheiten der Konstruktion einzugehen, dürfte überflüssig sein, da ja in der Fachliteratur Abbildungen aller drei Modifikationen vorliegen,[1]) die das Wesen und die Unterschiede derselben deutlich veranschaulichen. Der Vorteil, den der vierarmige Dilatator vor dem dreiarmigen hat, liegt klar zu Tage, sodass wohl allgemein jetzt das dreiarmige Instrument dem vierarmigen den Platz räumen dürfte. Die Unterschiede, welche Frommer für sein Instrument gegenüber der Bossischen Konstruktion in seiner Veröffentlichung angiebt, möchten wir voll und ganz als Vorteile desselben bestätigen. Insbesondere möchten wir als Vorzug hinstellen die der physiologischen Erweiterung des Muttermundes nachgeahmte Dilatation durch acht, quer im Kreise, in der Längsrichtung kegelartig sich öffnende Schenkel. Die Verteilung der dilatierenden Kraft auf eine grössere Zahl von Angriffspunkten derselben vermindert die Grösse der zwischen den einzelnen Schenkeln liegenden Muttermundsbezirke, damit wird auch deren Spannung herabgesetzt und dadurch auch die grössere Disposition zu Einrissen. Die gleichzeitige Erweiterung der Vagina und des Introitus durch die in denselben liegenden distalen Teile der Schenkel scheint uns gleichfalls eine vorteilhafte Beigabe für die nach der Dilatation meist sehr schnell notwendige Extraktion der Frucht, sei es durch Zange oder Ausziehung nach der Wendung. Denn bei der uns geläufigen Indikationsstellung für die

[1]) C. J. Müller l. c.
Leopold l. c.
Frommer l. c.

Anwendung des Instrumentes nur bei Eklampsie, dürfte es für das in diesem Stadium der Geburt meist schon schwer geschädigte Kind keinesfalls belanglos sein, ob seine Herausbeförderung durch die bereits vorbereiteten Geburtswege sich schnell ermöglichen lässt, oder ob durch die, wie beim vierarmigen Bossischen Instrument, unvorbereiteten Geburtswege eine Verzögerung der Extraktion eintreten kann, die dann meist nur durch Massnahmen auszugleichen sein dürfte, welche die Integrität der Weichteile und des Dammes nur wenig oder gar nicht berücksichtigen lassen. Ein Einreissen der Scheide, wie es Zangemeister[1]) beobachtet hat, trat in unserem Falle nicht ein, allerdings handelte es sich ja gerade in diesem Fall um eine VIpara, deren Geburtswege durch die früheren Geburten bereits gedehnt waren. Ein Nachteil des achtarmigen Instruments besteht darin, dass bei weiterer Spreizung der Schenkel, das Touchieren zwischen denselben hindurch, wenigstens zunächst, erschwert ist, doch dürfte dieser Übelstand bei häufigerer Anwendung des Instruments sich durch Übung auf ein belangloses Minimum beschränken lassen. Das Fehlen der Beckenkrümmung hat sich uns nicht als besonders empfindlicher Mangel geltend gemacht, da durch Senken des distalen Teiles des Instrumentes sich die Krümmung leicht ersetzen liess. Weiterhin ist es sicherlich für die Asepsis nicht gleichgiltig, dass das Frommersche Instrument nach seiner Einführung bis zur vollendeten Dilatation liegen bleiben kann; ferner sind Druckverletzungen des Gewebes durch die am Ende des cervikalen Teils angebrachten Knöpfchen viel weniger zu befürchten als durch die scharfen Ränder der Kappen des Bossischen Dilatators.

Was nun die Resultate unserer Eingriffe inbezug auf die Kinder anlangt, so konnte nur in Fall I durch hohe Zange ein lebendes Kind entwickelt werden. In Fall II

[1]) Zangemeister: Über instrumentelle Dilatation der Cervix resp. des Muttermundes an der hochschwangeren oder kreissenden Gebärmutter. C. f. G. 1903, No. 4.

wurde der Muttermundssaum, der bei Beendigung der Dilatation kaum 1 cm betrug, nach Herausnahme des Instruments wieder etwas breiter, ein Ereignis, das sich in zukünftigen Fällen durch Dilatation bis zu einem grösseren Durchmesser wird vermeiden lassen, jedoch musste auch mit Rücksicht auf die engen Weichteilverhältnisse der Erstgebärenden die Extraktion langsam vorgenommen werden, wie ja überhaupt schon die allgemein gültigen Vorschriften für Extraktion des Kopfes durch „hohe" Zange ein möglichst langsames, vorsichtiges Verfahren nicht dringend genug anempfehlen können. Ausserdem war das Kind bereits schwer geschädigt, wie aus dem stark mit Mekonium verfärbten Fruchtwasser und den schon 25 Minuten vor Anlegen der Zange zeitweise ganz schlechten Herztönen ersichtlich war, sodass die Aussicht auf ein lebendes Kind bereits bei Beginn der entbindenden Operation eine ganz geringe war. Im Fall III handelte es sich nach den ganz ungenauen anamnestischen Angaben wie auch nach der äusseren Diagnose über den Zeitpunkt der Gravidität um eine Frucht von höchstens der 32. Schwangerschaftswoche, deren Aussichten auf Lebenserhaltung, eine schnelle, jede Schädigung vermeidende Geburt angenommen, selbst bei sorgsamster Pflege unter Zuhilfenahme aller verfügbaren technischen Hilfsmittel, recht wenig günstig waren. Nun konnten von Beginn der poliklinischen Behandlung an trotz sorgfältigster, gerade auf diesen Punkt gerichteter vielfacher Untersuchungen nie kindliche Herztöne gehört werden, sodass sich die Diagnose „Fruchttod bei Übernahme des Falles" mit an Sicherheit grenzender Wahrscheinlichkeit stellen liess. Die mechanische Erweiterung des Muttermundes mit sofort anschliessender entbindender Operation wurde also in diesem Falle auf alleinige Indikation von seiten der Mutter hin unternommen. In Fall IV wurde ebenfalls, wie in Fall II, von vornherein schon bei Beginn der entbindenden Operation die Prognose für Erhaltung des kindlichen Lebens zweifelhaft gestellt, da der kindliche Schädel auch den mit grossem Kraft-

aufwand vorgenommenen Impressionsversuchen nach Hofmeier nicht folgte, sodass ein schneller Durchtritt desselben durch das noch dazu mässig verengte Becken, Diagonalis 10½ cm, auch als nachfolgender Teil nicht zu erwarten war. Ausserdem wurde die Schwierigkeit der Wendung und Extraktion noch bedeutend erhöht dadurch, dass das Mitpressen der Frau, noch gesteigert durch die intrauterinen Manipulationen, bei dem bei uns prinzipiellen Vermeiden der Narkose bei Eklampsie, nicht kompensiert werden konnte.

Der Ausgang der Fälle kann nicht in Zusammenhang mit dem angewendeten Verfahren gebracht werden. In allen Fällen handelte es sich, wie aus der zum Teil sehr grossen Zahl der Anfälle, aus dem Urinbefund und den übrigen Erscheinungen hervorgeht, um schwerste Eklampsie. Dies wird noch ganz unzweideutig bestätigt in den Fällen I, II und III durch das Auftreten weiterer Anfälle noch nach Beendigung der Entfernung der Frucht und damit nach unserer Auffassung von der Ätiologie der Eklampsie noch nach Beseitigung des Quells der Giftstoffe aus dem mütterlichen Organismus. Dies unbefriedigende Resultat wird uns daher durchaus nicht entmutigen, sondern wir werden trotzdem überzeugt sein dürfen, mit weiterer Anwendung der instrumentellen Dilatation des Muttermundes bei Eklampsie ein wesentliches, vielleicht das beste Hilfsmittel in den Dienst unserer Therapie zu stellen.

Diese Betrachtungen leiten uns hin zu einigen allgemeineren Erörterungen über die Indikationsstellung für die Anwendung der instrumentellen Erweiterung bei uneröffnetem Muttermund.

Aus den zahlreichen (cf. Literaturverzeichnis) Veröffentlichungen der letzten Zeit über dieses Thema geht hervor, dass die Dilatation auf die verschiedensten Indikationen hin vorgenommen und vorgeschlagen ist. Schwere Allgemeinerkrankungen der Mutter wie progrediente Phtise (Leopold, Lederer l. c.), Vitium cordis (Keller l. c.), Pneumonie (Keller l. c.), Pyelitis (Keller l. c.), ferner Krämpfe

des graviden Uterus (Leopold l. c.), hohes Fieber (Leopold l. c.), Stillstand der Geburt nach Einleitung der künstlichen Frühgeburt oder der Geburt am normalen Ende bei engem Becken durch andere Methoden (Leopold, Lederer, Keller, Bischoff l. c., Wagner[1]), protrahierter Geburtsverlauf bei vorzeitigem Blasensprung mit sekundärer Wehenschwäche (Lederer, Keller, Bischoff, Wagner l. c.), Placenta praevia (Leopold, Lederer l. c., Kaiser[2]), Einleitung des Aborts bei unstillbarem Erbrechen, perniciösen Blutungen, hohem Fieber und ungenügende Weite des Muttermunds bei Retention alter Abortreste (Beck, Knapp, Müller, Wagner l. c., Osterloh[3]), Rissmann[4]), Asphyxie des Kindes bei wenig eröffnetem Muttermund (Frommer l. c.) und vor allem Eklampsie gaben den Autoren Anlass zur Verwendung der Dilatatoren. An unserer Klinik war die bisher allein zwingende Indikation dafür Eklampsie. Wir fassen die Eklampsie auf als eine Autointoxikation des mütterlichen Organismus mit den Stoffwechselprodukten des Fötus, hervorgerufen durch eine verminderte Ausscheidungsfähigkeit der Giftstoffe durch die mütterlichen Exkretionsorgane, besonders die Nieren. Nach diesen Anschauungen über das Wesen der Eklampsie liegt für uns ein unbedingter Zwang vor, sofort nach dem Auftreten eklamptischer Anfälle um jeden Preis den Quell der Gifte aus dem mütterlichen Körper zu entfernen, das heisst, schleunigst zu entbinden. Natürlich werden wir dabei unter möglichster Rücksichtnahme auf das event. kindliche Leben vorgehen, ohne demselben jedoch gegenüber dem mütterlichen einen allzu grossen Wert beizulegen, zumal ja das kindliche

[1]) Wagner: Erfahrungen mit dem Dilatatorium von Bossi. C. f. G. 1902, No. 47.

[2]) Kaiser: Zur schnellen Erweiterung des Muttermundes nach Bossi. C. f. G. 1902, No. 41.

[3]) Osterloh: Beitrag zur Anwendung des Bossischen Dilatatorium. C. f. G. 1903, No. 3.

[4]) Rissmann: Über die schnelle Erweiterung der Cervix mit dem Dilatatorium von Bossi. C. f. G. 1902, No. 28.

Leben bei dieser Erkrankung fast stets schon in ungünstiger Weise beeinflusst sein wird. Unter diesen Verhältnissen sahen wir uns häufiger genötigt, bei noch fast völlig oder wenigstens unvollkommen erweitertem Muttermund resp. Cervix die möglichst baldige Entbindung zu erstreben, und gerade in diesen Fällen bietet nur die instrumentelle Erweiterung des Muttermundes resp. der Cervix mit Metalldilatatoren die grösste Aussicht, das erstrebte Ziel zu erreichen, und zwar möglichst schnell und doch auch unter den relativ grössten Chancen keine Weichteilverletzungen zu setzen und keine Blutung hervorzurufen. Als konkurrierende Verfahren könnten in Bezug auf Schnelligkeit der Erweiterung nur in Frage kommen die Dührssenschen Muttermundsincisionen und desselben Autors vaginaler Kaiserschnitt, besonders wohl in der ihm von Bumm[1]) und anderen gegebenen Modifikation der Hysterotomia vaginalis anterior. Letzterer Operation lässt sich von vornherein der stichhaltige Einwand machen, dass ihrer Ausführung in der allgemeinen Praxis infolge des Mangels der dabei unbedingt erforderlichen Assistenz die grössten Schwierigkeiten sich entgegenstellen werden. Etwas anders dagegen verhält es sich unserer Ansicht nach mit den Muttermundsincisionen, besonders wenn man, wie es bei uns üblich ist, statt weniger tiefgehender mehrere kleinere Incisionen bevorzugt. Der Vorwurf der ihnen gemacht wird, dass die bei denselben unvermeidliche Blutung sich sehr schwer stillen lasse, scheint uns doch etwas einseitig. Denn die Veröffentlichungen über die Erweiterung mit dem Bossischen Instrument zeigen in einem doch immerhin recht hohen Prozentsatz das Auftreten von Einrissen mit dadurch bedingten Blutungen, die wie z. B. in drei Fällen aus der ersten Leopoldschen Veröffentlichung, im Fall 1 von Rissmann, im Fall 2 von Wagner und Fall 1 von Osterloh, eine in manchen dieser Fälle schwierige Naht

[1]) Bumm: Zur Technik und Anwendung des vaginalen Kaiserschnitts. C. f. G. 1902, No. 52.

erforderten. Sicherlich dürfte nun die Naht der bewusst gesetzten und ihrer Lage nach genau bekannten Incisionswunden für den vielleicht weniger chirurgisch geschulten und geübten Praktiker geringere Schwierigkeiten bieten, als die Stillung der Blutung aus den zunächst inbezug auf ihren Sitz unbekannten und doch wohl meist weniger leicht zugänglichen Risswunden durch den Dilatator. Ein weiterer Umstand, der uns die Bevorzugung des Bossischen Instrumentes vor kleineren Incisionen gerade durch den Praktiker weniger geeignet erscheinen lässt, besteht darin, dass, wie Zangemeister (l. c.) richtig bemerkt, die Gefahr der Risse nicht allein in der Blutung sondern durch die Zerquetschung des Gewebes hauptsächlich wohl in der Steigerung der Infektionsgefahr liegt. Besonders für die Verhältnisse der Privatpraxis, in der die Fernhaltung von Infektionserregern im Wochenbett, sowie die zielbewusste und sachgemässe Bekämpfung etwa auftretender Erscheinungen von stattgehabter Infektion sicherlich auf viel grössere Schwierigkeiten stösst als im klinischen Betrieb, dürfte dieser letzte Punkt eine erhöhte Bedeutung für den Wert der Empfehlung haben. Dass Quetschungen des Gewebes wirklich in ziemlich vielen Fällen stattgefunden haben, geht deutlich aus den Veröffentlichungen hervor. So finden sich diesbezügliche Angaben im Fall 4 der Ledererschen Arbeit; dort lautet der uns interessierende Teil des Sektionsprotokolles der an Pyaemie gestorbenen Wöchnerin: „Scheide weit, etwas aufgelockert; in ihrer rechten Wand eine nicht ganz handtellergrosse Stelle von jauchiger Beschaffenheit, an welcher die Schleimhaut fehlt. Eine kleinere ebensolche Stelle in der linken Wand.“ Im Sektionsbericht des dritten Falles von Rissmann finden sich folgende Angaben: „An der Cervix hinten rechts ein kleiner Einriss von ca. 3 cm Länge. Hinten sieht man deutlich den flachen Eindruck von der Branche des Dilatators, jedoch ist die Spitze der Kappe ungefähr 4—5 mm tief eingedrungen. Der Eindruck der vorderen Branche ist weniger scharf und deutlich.“ In unserem

Fall II konnte ebenfalls das tiefe Eindringen der scharfen Ränder der Kappen festgestellt werden. Auch Knapp, der auf der vorjährigen Naturforscherversammlung in Karlsbad[1]) die Hoffnung aussprach, dass das Bossi'sche Instrument bald Gemeingut auch der Praktiker werden möge, stimmt jetzt[2]) der etwas skeptischeren Auffassung bei, die Sellheim bereits in Karlsbad in der Diskussion des Knapp'schen Vortrages geäussert hatte, indem er sagt, „dass die Auffindung und Beurteilung gelegentlich des Bossischen Verfahrens entstandener Verletzungen unter Umständen schwierig sein kann" und dass „die forcierte mechanische Dilatation des Cervikalkanals in der allgemeinen Praxis doppelte Vorsicht erheischen" würde. In ähnlicher Weise äussern sich auf Grund ihrer Erfahrungen auch Rissmann, Bischoff und Zangemeister (l. c.).

Die Verwendung der instrumentellen Dilatation bei Placenta praevia, wie sie Leopold und Lederer in je einem Falle vorgenommen haben, müssen wir nach den für Mutter und Kind äusserst günstigen Erfahrungen mit der von uns in allen Fällen von Placenta praevia bei nicht vollständig eröffnetem Muttermund üblichen Methode, der Hystereuryse, prinzipiell ablehnen. Zwei Punkte scheinen uns besonders unser durchaus ablehnendes Verhalten zu stützen. Würden wir bei Placenta praevia die Erweiterung des noch unvollständigen Muttermunds mit dem Dilatatorium vornehmen, so würden wir damit ein Gewebe einer brüsken und ziemlich plötzlichen Dehnung aussetzen, das gerade bei Placenta praevia sich nachgewiesenermassen durch geringere Widerstandskraft gegenüber mechanischen Insulten und durch Morschsein auszeichnet. Nun fehlt aber bei der instrumentellen Dilatation vollkommen das „Verstreichen" des Muttermundes (Rissmann l. c.). Die Cervix

[1]) Knapp auf der Versammlung Deutscher Naturforscher und Ärzte in Karlsbad. Ref. im C. f. G. 1902, No. 43.

[2]) Knapp: Zum Accouchement forcé mittels Metalldilatatoren. C. f. G. 1902, No. 47, S. 1261.

wird nur mechanisch soweit gedehnt, dass die Beendigung der Geburt möglich ist, allein eine Dehnung wie beim normalen Partus kann nicht stattfinden. Daher wird sich die Cervix „wie ein ad maximum gedehnter Gummiring“ (Wagner l. c.) um den durchtretenden Kindsteil schnüren und bei Überschreitung eines gewissen Spannungsgrades die Möglichkeit einer Ruptur sehr nahe legen, zumal in dem bei Placenta praevia morschen, zum Riss geradezu praedisponierten Cervixgewebe. Diese nur rein mechanische Dehnung wird bei unserer Behandlung der Placenta praevia durch den Hystereurynter vollständig vermieden; derselbe ahmt vielmehr in geradezu idealer Weise den natürlichen Vorgang der Muttermundserweiterung durch die Fruchtblase nach und bereitet so die unteren Cervixpartieen in sicher viel physiologischerer Weise für die nachfolgende, ja meist operative Entbindung vor. Der zweite, gleichfalls hochbedeutsame Punkt, in dem der Metalldilatator bei der Behandlung der Placenta praevia sich auch nicht im entferntesten mit unserer intrauterinen Ballonbehandlung messen kann, ist die prompteste Blutstillung, die wir in allen Fällen augenblicklich durch die Hystereuryse eintreten sahen, ein Moment, das unserer Meinung nach bei der für die Mutter durch den eventuellen Blutverlust immerhin stark ungünstig beeinflussten Prognose dieses Zustandes keineswegs ausser acht gelassen werden darf. Ausserdem ermöglicht die richtig geleitete Hystereuryse in den weitaus meisten Fällen sofort im Anschluss an die durch den wehenerregenden Einfluss des intrauterinen Ballons (eine Eigenschaft, die dieser mit dem Dilatator teilt), hervorgerufene Geburt des Hystereurynters die Entbindung. Dagegen musste bei den beiden mit dem Bossischen Instrument behandelten Fällen — ob nun prinzipiell oder dem Zwang der Verhältnisse zur Blutstillung gehorchend, scheint uns unwesentlich — die Wendung auf einen Fuss bei einer Muttermundsgrösse vorgenommen werden, welche die sofortige Extraktion verhinderte. Dieser Unterschied ist unserer Ansicht nach in mehrfacher Richtung wichtig.

Einmal wird der Praktiker viel sicherer und besser bei vollständig erweitertem Muttermund die „innere“ Wendung ausführen können, als die für glückliches Gelingen eine immerhin bedeutend grössere Dexterität und Übung erfordernde „kombinierte“ Wendung bei unvollständigem Muttermund. Andererseits ist es nach unseren klinischen und poliklinischen Erfahrungen für das Kind keineswegs gleichgiltig, ob an die Wendung sofort die Extraktion angeschlossen und dadurch das Kind aus der ihm bei Zweizeitigkeit des Verfahrens stets drohenden Lebensgefahr durch Asphyxie befreit werden kann. Weiterhin beraubt man sich durch Wendung auf den Fuss bei unvollständigem Muttermund der gar nicht so fern liegenden Möglichkeit, normale Beckenverhältnisse vorausgesetzt, durch eventuelles Einleiten des Kopfes bei Schädellagen nach der vollständigen Erweiterung des Muttermundes durch den Hystercurynter und durch Tamponade der etwa blutenden Particen mit dem Kopf, einen zweiten intrauterinen Eingriff ganz umgehen zu können. Ein Vorwurf, der der Ballondilatation oft gemacht wird, ist nach unseren Erfahrungen absolut nicht stichhaltig, wir meinen den Vorwurf, dass es unmöglich sei, mit dem Hystereurynter aseptisch zu operieren. Nach unseren Erfahrungen an einem grossen klinischen und poliklinischen Material, bei welch letzterem sehr häufig unter den ungünstigsten äusseren Verhältnissen die Hystereuryse eingeleitet werden musste, gab die Methode auch inbezug auf Fieberfreiheit des Wochenbetts die besten Erfolge, sodass wir fest überzeugt sind, dass man etwaige ungünstige oder gar schlechte Resultate mit grösster Wahrscheinlichkeit nicht der Methode an sich zur Last legen darf, sondern sie mit viel grösserer Berechtigung einer mangelnden Ausbildung oder Übung des Operateurs zurechnen muss. Aus diesen Gründen glauben wir uns nicht berechtigt, bei Plac. praev. von unserem unter allen Verhältnissen einwandfreie Resultate ergebenden Verfahren zu Gunsten eines mindestens bedeutend unsichereren, unserer Meinung nach direkt gefährlichen Eingriffs abzugehen.

Was die anderen Indikationen betrifft, die anderwärts den Grund zum Verfahren nach Bossi gegeben haben, so sind auf Grund der in vorliegender Arbeit gestreiften Indikationsstellung unserer Schule bisher diese Erkrankungen durch andere Entbindungsmethoden behandelt worden, deren Erfolge uns bisher vollkommen befriedigt haben. Nur zu der Beendigung der protrahierten Geburt bei engem Becken und bei Wehenschwäche (Leopold, Lederer, Keller, Bischoff, Wagner l. c.) sowie zur Einleitung der künstlichen Frühgeburt durch Bossis Instrument glauben wir bemerken zu müssen, dass diese sich vielleicht durch alsbald eingeleitete Hystereuryse, statt Colpeuryse, mit wenigstens gleichem Erfolge inbezug auf Dauer der Geburt hätten beenden lassen.

Für die Fälle, in denen Einleitung des künstlichen Abortes z. B. bei unstillbarem Erbrechen, pernuciösem Blutverlust oder hohem Fieber sich unumgänglich nötig machen sollte, scheint auch uns das Dilatationsverfahren gut geeignet, da es durch dasselbe ja dann gelingen wird, einem unerträglichen Zustand in allerkürzester Zeit ein Ende zu machen. Desgleichen glauben wir an eine vorteilhafte Verwendung des Verfahrens bei inkompletten Aborten mit Retention von Placentargewebe, in denen die Enge des Muttermunds ein Hindernis für die exakte manuelle und instrumentelle Ausräumung darbietet, und wir werden das Instrument in geeigneten Fällen, bei denen aus irgend welchen Gründen sich die Dilatation mit den bei uns gebräuchlichen Metallstöpseln als nicht ausreichend oder nicht angängig erweist, zur Anwendung bringen.

Überblicken wir nun noch einmal die Erfahrungen, die wir aus unserem Material und aus der Literatur über die Anwendung der Dilatation des Muttermundes nach Bossi haben sammeln können, so lässt sich unsere Stellungnahme zu dieser Frage dahin formulieren:

1. Die einzige strikte Indikation für die Erweiterung des Muttermundes nach Bossi bot uns bis jetzt die Eklampsie.

2. Das Instrument ist, bei Erweiterung der Indikationsstellung, nur für Anstalten, und von den Praktikern nur für diejenigen zu empfehlen, die in geburtshilflicher Technik ausreichend geübt sind und sich jeglichen Zwischenfällen unter allen Umständen vollkommen gewachsen fühlen.

Nach Beendigung vorliegender Arbeit wurde das Bossische Instrument durch Herrn Geheimrat Küstner noch in einem Falle von submucösem Myom des Uterus mit gutem Erfolg angewendet. Nachdem die vorher eben für einen Finger durchgängige Cervix durch Spreizen des vierarmigen Instrumentes ohne Kappen bis auf Marke 4 erweitert war, liess sich das submucöse Myom teils mit der Schere, teils mit Zangen leicht enukleieren.

Zum Schlusse sei es mir gestattet, meinem hochverehrten Lehrer und Chef, Herrn Geheimen Medizinalrat Prof. Dr. Küstner für die freundliche Überlassung des Materials sowie für das liebenswürdige Interesse, das derselbe meiner Arbeit entgegengebracht hat, meinen ergebensten Dank auszusprechen.

Literatur.

Beck: Zur künstlichen Erweiterung der Cervix uteri mittelst des Dilatators von Bossi. Prager Medizinische Wochenschrift 1897, Nr. 13.

Bischoff: Beitrag zur Anwendung des Bossischen Dilatatorium. C. f. G. 1902, No. 47.

Bossi: Bericht der geburtshilflich-gynaekologischen Klinik zu Genua für das Schuljahr 1890/91. Ref. C. f. G. 1892, No. 2.

— Methode zur schnellen Herbeiführung der Geburt. Ref. C. f. G. 1893, No. 23.

— XI. Internationaler Congress in Rom. Bericht im C. f. G. 1894, No. 17.

— Uterusdilatator. C. f. G. 1896, No. 38. Ref.

— Über künstliche Erweiterung des Collum uteri. Ref. C. f. G. 1897, No. 19.

Bumm: Zur Technik und Anwendung des vaginalen Kaiserschnittes. C. f. G. 1902, No. 52.

Dienst: Neuere Untersuchungen über das Wesen der Eklampsie und Gesichtspunkte über die Behandlung der Krankheit. Volkmanns Vorträge No. 342.

Frommer: Ein neuer geburtshilflicher Uterusdilatator. C. f. G. 1902, No. 47.

Kaiser: Zur schnellen Erweiterung des Muttermundes nach Bossi. C. f. G. 1902, No. 41.

Keller: Erfahrungen über die schnelle Dilatation der Cervix nach Bossi. Archiv für Gynaekologie 1902, Band 67, Heft 3.

Knapp: Accouchement forcé bei Eklampsie. Prager Med. Wochenschr. 1900, No. 51.

— Vortrag auf der Versammlung Deutscher Naturforscher und Ärzte in Karlsbad 1902. Ref. C. f. G. 1902, No. 43.

— Zum Accouchement forcé mittelst Metalldilatatoren. C. f. G. 1902, No. 47.

Langhoff: Über einen Fall von Erweiterung des Muttermundes mit Bossi's Dilatator bei Eklampsie. C. f. G. 1902, No. 47.

Lederer: Über forcierte Erweiterung des Muttermundes mittelst des Dilatatorium von Bossi. Archiv für Gynaekologie 1902, Band 67, Heft 3.

Leopold: Über die schnelle Erweiterung des Muttermundes mittelst des Dilatatorium von Bossi. Archiv für Gynaekologie 1902, Band 66, Heft 1.

— Zur schnellen vollständigen Erweiterung des Muttermundes mittelst des Dilatatorium von Bossi, namentlich bei Eklampsie. C. f. G. 1902, No. 19.

Müller: Einige Erfahrungen mit dem Bossischen Instrument zur schnellen Erweiterung des Muttermundes bei Geburten. Festschrift für Martin 1895, S. 173 ff.

Osterloh: Beitrag zur Anwendung des Bossischen Dilatatorium. C. f. G. 1903, No. 3.

Paoli: 50 Fälle von künstlicher Erweiterung des Orificium uteri durch den Dilatator von Bossi. Ref. C. f. G. 1896, No. 35.

— Beitrag zur Wahl des Eingriffs bei den schweren Fällen von Eklampsie. Ref. C. f. G. 1902, No. 44.

Rissmann: Über die schnelle Erweiterung der Cervix mit dem Dilatatorium von Bossi. C. f. G. 1902, No. 28.

Wagner: Erfahrungen mit dem Dilatatorium von Bossi. C. f. G. 1902, No. 47.

Zangemeister: Über instrumentelle Dilatation der Cervix resp. des Muttermundes an der hochschwangeren oder kreissenden Gebärmutter. C. f. G. 1903, No. 4.

Lebenslauf.

Verfasser dieser Arbeit, Alfred Strempel, evangelischer Confession, wurde am 20. Mai 1879 als Sohn des Kaufmanns Paul Strempel zu Görlitz geboren. Er besuchte die Vorschulklassen der höheren Bürgerschule sowie das Gymnasium seiner Vaterstadt und verliess dasselbe Ostern 1897 mit dem Zeugnis der Reife. Er widmete sich dann auf der Universität Breslau dem Studium der Medizin, bestand dort am 18. Juli 1899 die ärztliche Vorprüfung und beendete am 10. Februar 1902 das medizinische Staatsexamen. Seit dem 18. Februar 1902 ist derselbe an der Universitäts-Frauen-Klinik zu Breslau als Volontärarzt, seit dem 15. Oktober 1902 als Assistenzarzt thätig. Am 21. Februar 1903 bestand er das Colloquium. Während seiner Studienzeit besuchte er die Vorlesungen, Kliniken und Kurse folgender Herren Professoren und Dozenten:

Born †, Chun, Cohn †, Czerny, Filehne, Flügge, Fraenkel, Groenouw, Hasse, Henke, Henle, Hürthle, Kast †, Kausch, Kionka, Kühnau, Küstner, Kukenthal, Ladenburg, Meyer, von Mikulicz-Radecki, Neisser, Pfannenstiel, Ponfick, Schäffer, Uhthoff, Wernicke.

Allen diesen seinen verehrten Lehrern ist Verfasser zu hohem Danke verpflichtet.

Thesen.

1. Die Anwendung des Bossischen Dilatatoriums bei Placenta praevia ist nicht zweckmässig.
2. Die Perforation des lebenden Kindes bei engem Becken ist bei Lebensgefahr der Mutter auch weiterhin beizubehalten.